



Azərbaycan  
Kardiologiya  
Cəmiyyəti

# 5-ci ÜRƏK ÇATIŞMAZLIĞINDA YENİLİKLƏR KONQRESİ

FAIRMONT HOTEL - FLAME TOWERS, BAKI

12-13 İYUN 2026

18  
DTT.  
KREDİT

Sağ mədəcik sərbəst divar  
rüptürünə bağlı biventrikulyar çatışmazlıq

**Dr Afaq Musayeva**  
*Liv Bonadea Hospital*

📅 13.06.2026

## Xəstə məlumatı ♂

- 64 yaş
- kişi xəstə
- Boy 176 sm
- Çəki 60 kq
- BKİ 19.3
- 3 gündür davam edən epigastral nahiyyəsində göynədici ağrı

# Anamnesis vitae

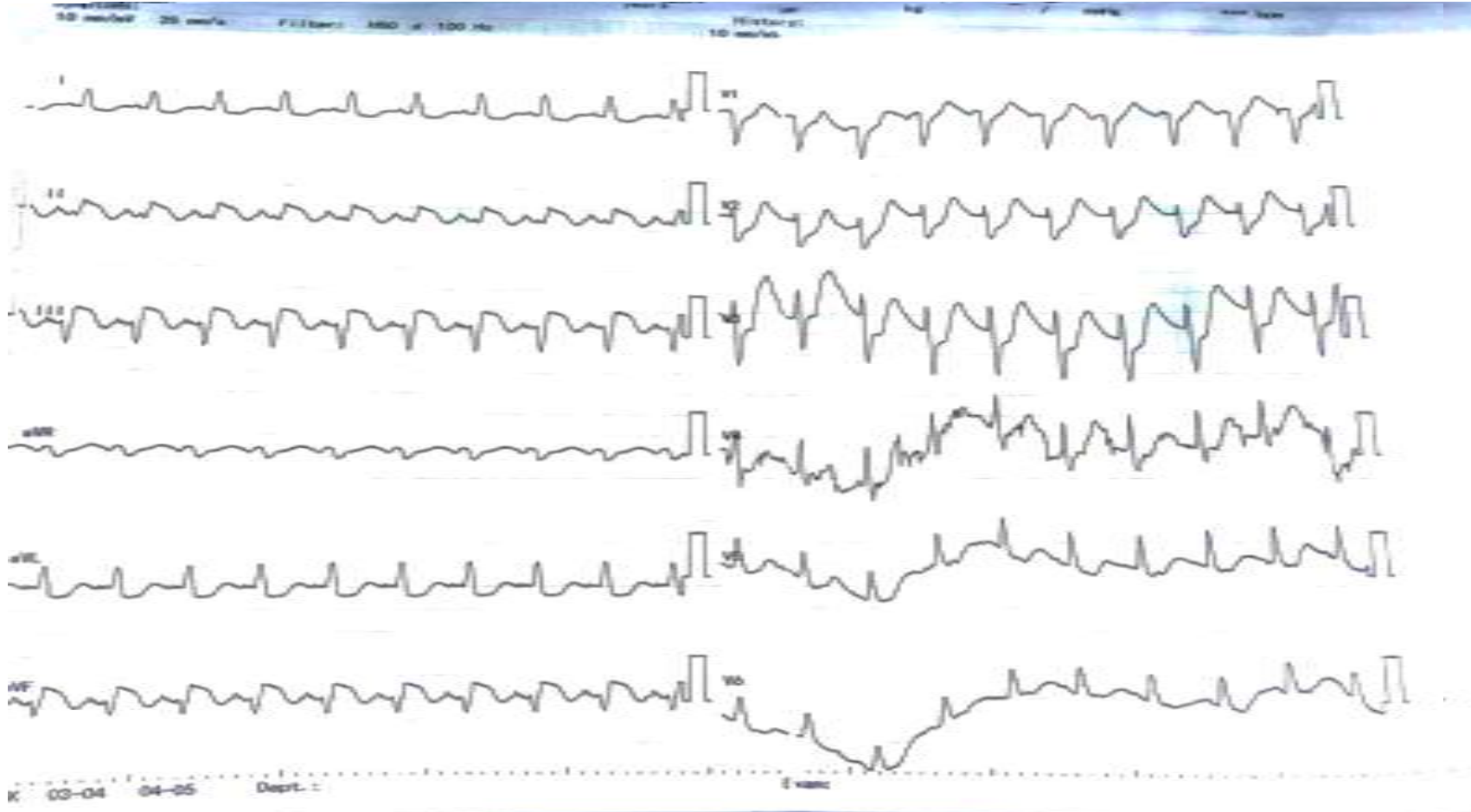
- Arterial hipertenziya -
- Şəkərli diabet-
- Dislipidemiya -
- Siqaret günlük :2 qutu
- Ailə anamnezi ÜİX -
- Medikamentoz-

# Fiziki müayinə

- KVS- S1+, S2+, patoloji küy eşidilmir
- Ağciyərlər üzərində yayqın viziqlər eşidilir
- AT 125\83 mm hg, qollar arasında fərq yoxdur.
- Üvs 102 v/dəq, SpO2 96%

# İnstrumental müayinələr

- EKQ- inferior aparmalarda patoloji Q dişi, ST elevasiyası, V1-V3 aparmalarında ST depresiyası



# Instrumental müayinələr

## Yataqbaşı ExoKQ

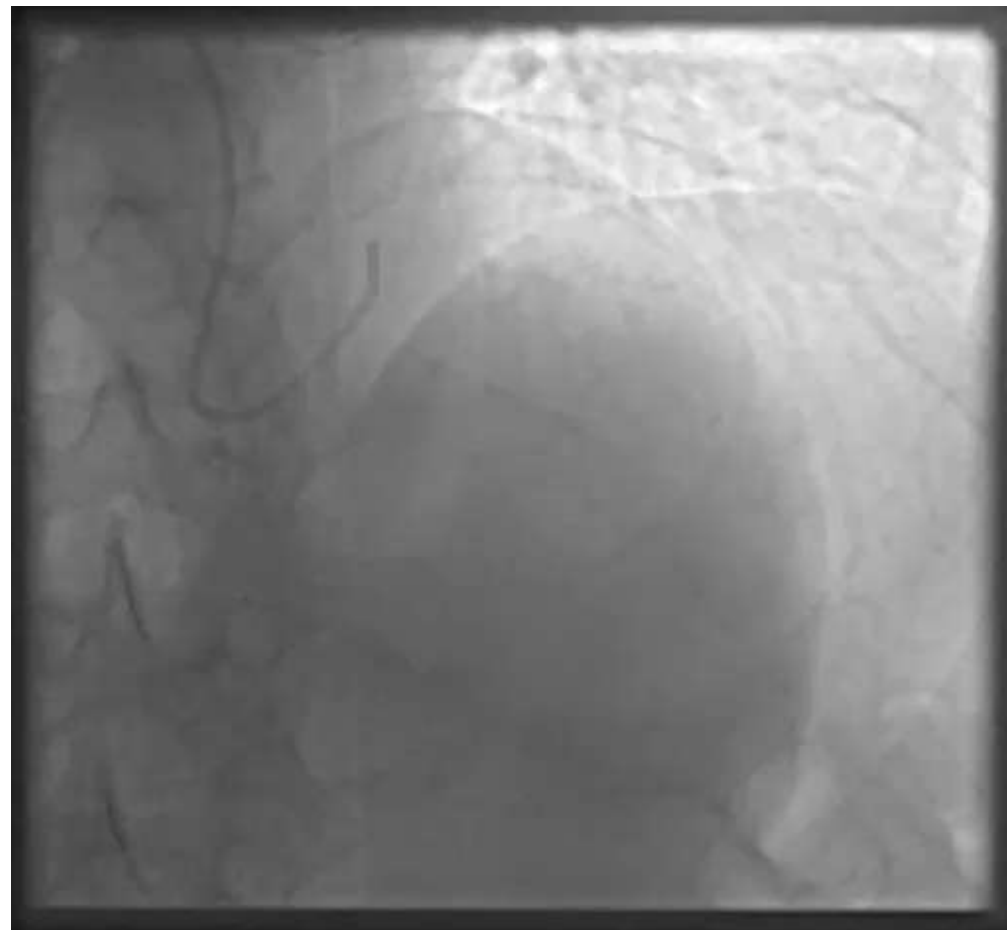
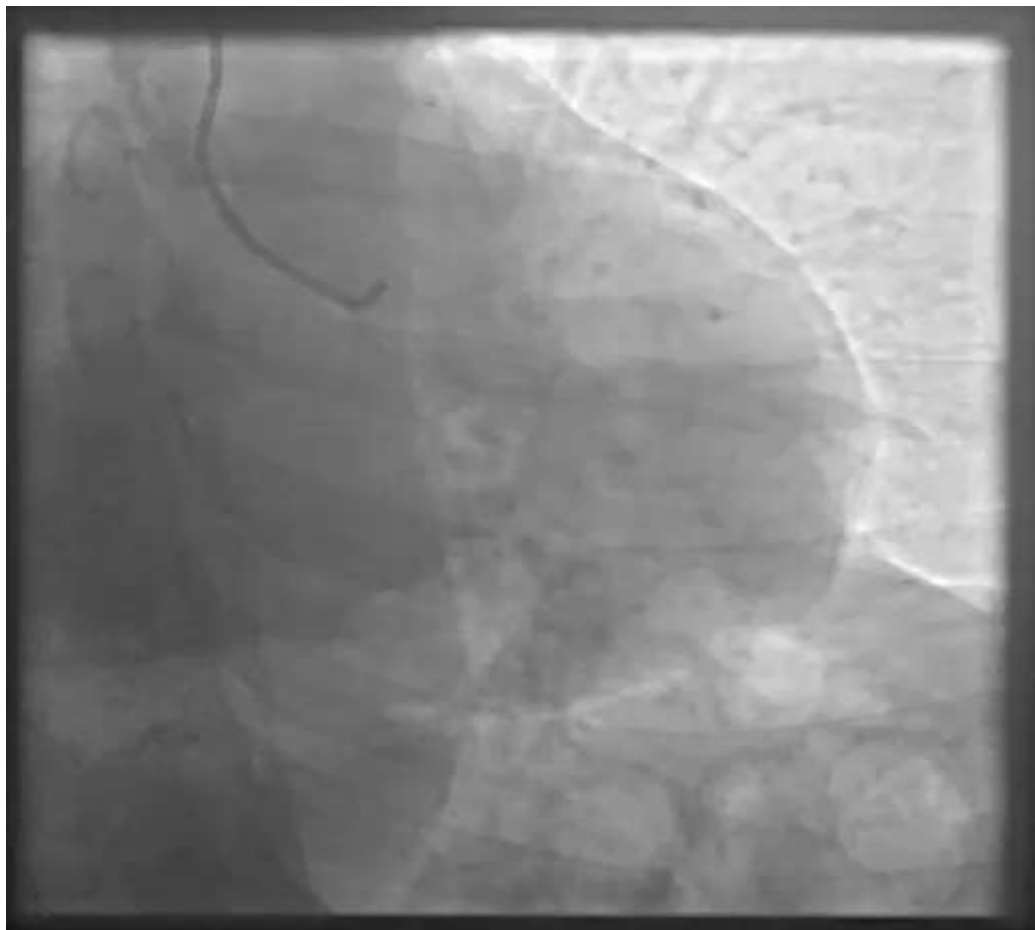
\* EF 50%

\* LV segmentar divar hərəkət qüsuru ( inferiorseptum, inferior divar bazalı akinetik, midi hipokinetik)

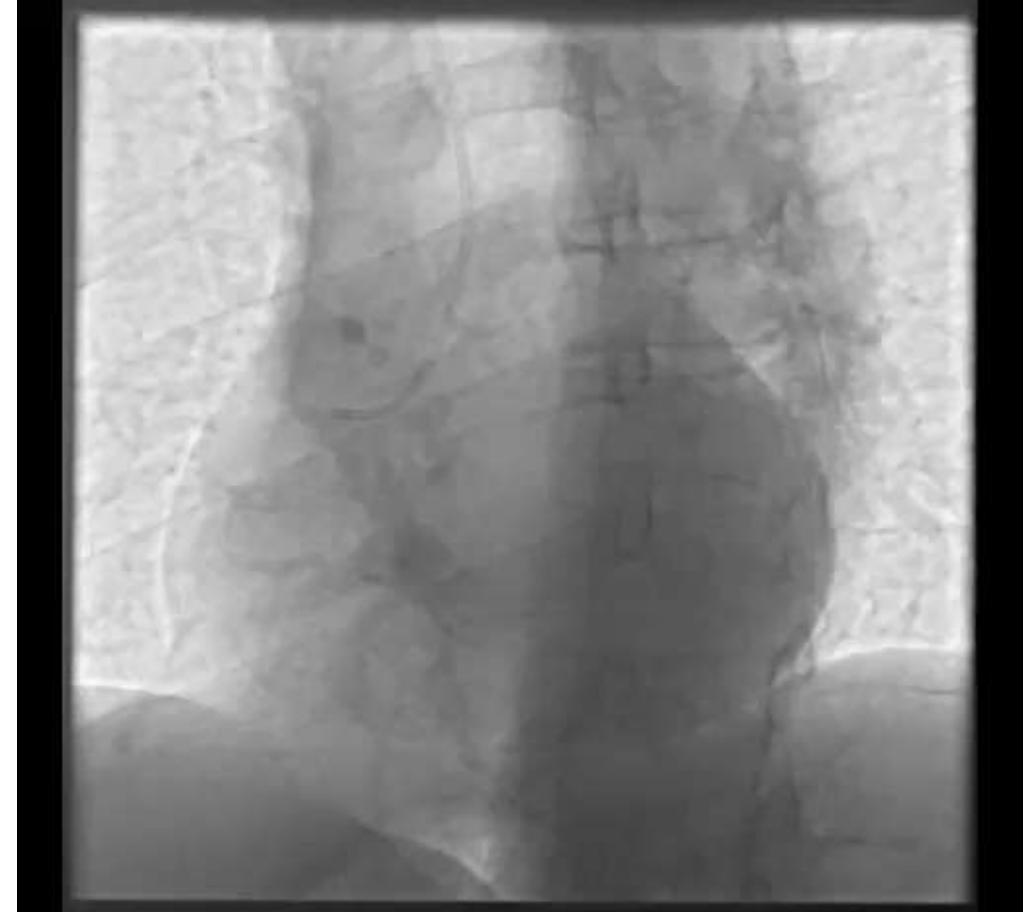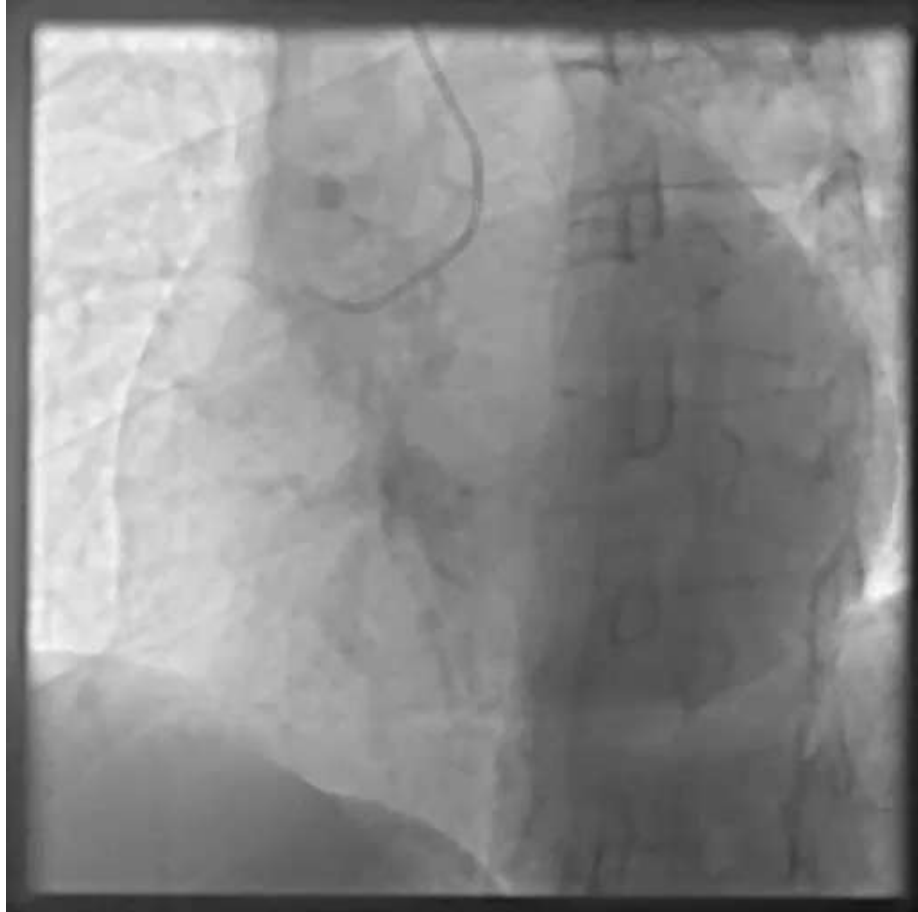\* Yüngül mitral çatışmazlıq

# Koronar angiografiya

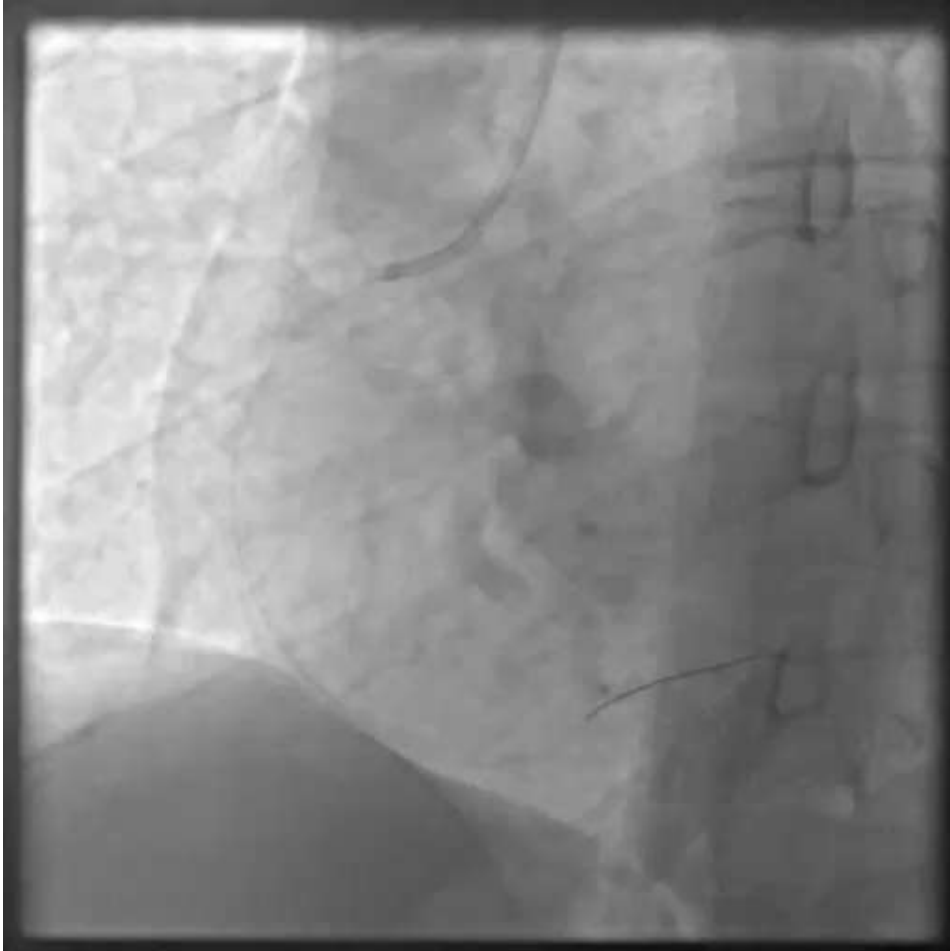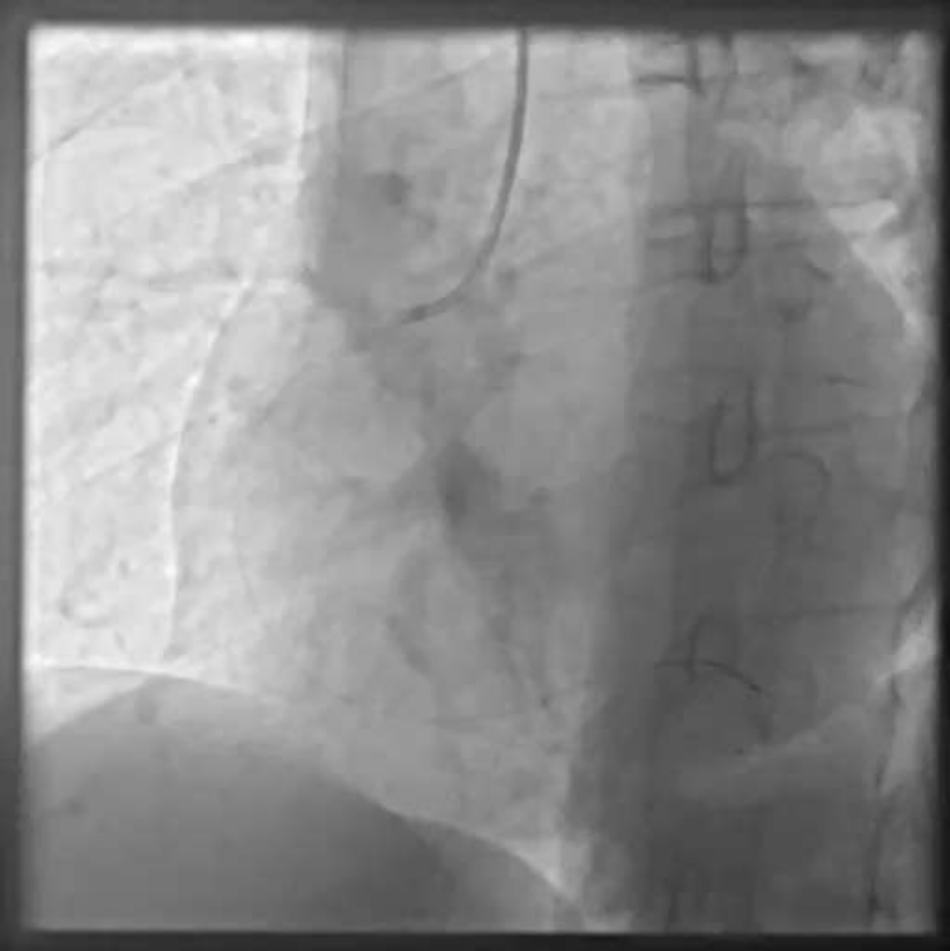LAD mid 70%, Cx mid 60-70%, RCA mid 100% trombotik okkluziya



# Koronar angiografiya

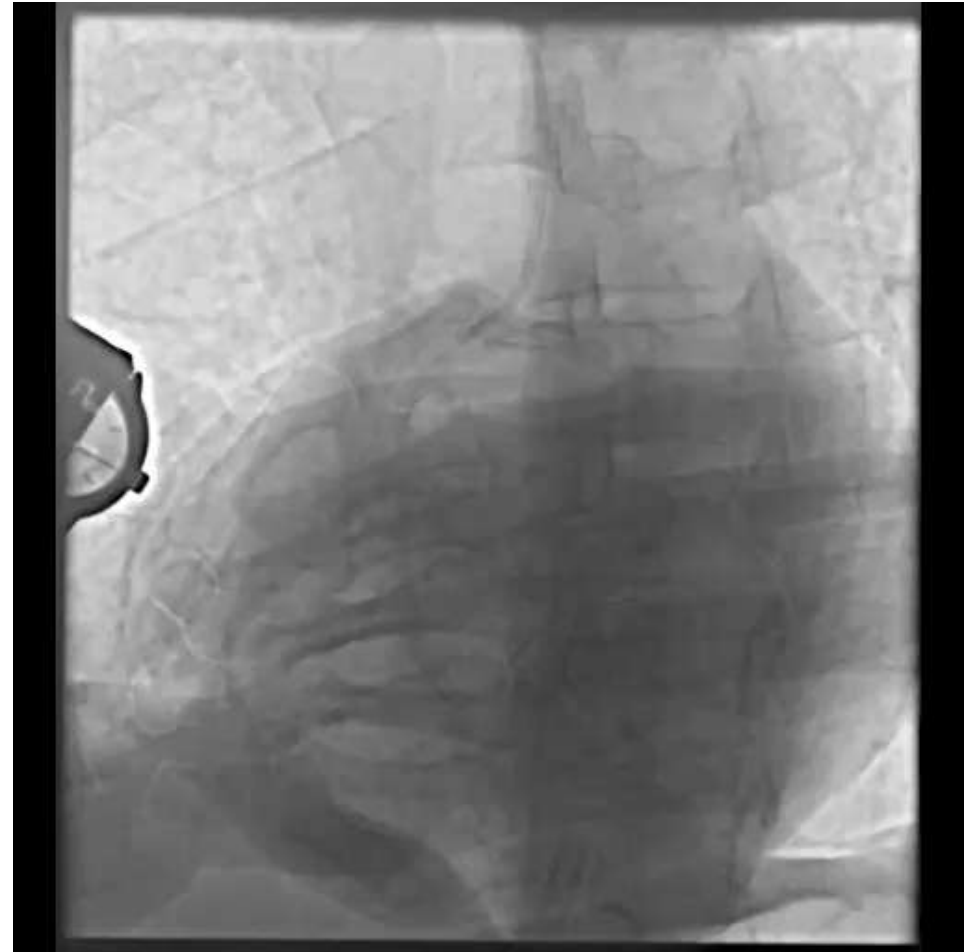

Koronar angioplastika 2 ədəd Biomatrix DES (3.0x19, 3.5x 29 mm)



# Kardiak arrest

- Masadan qaldırıldıqda ani başdönmə, halsızlıq
- Hipotenziya (70\50 mm hg)
- Kardiak arrest (EMD)
- Təkrari KAQ



## Differensial diaqnostika

- Koronar perforasiya, stent trombozu, aort diseksiyası inkar edildi.

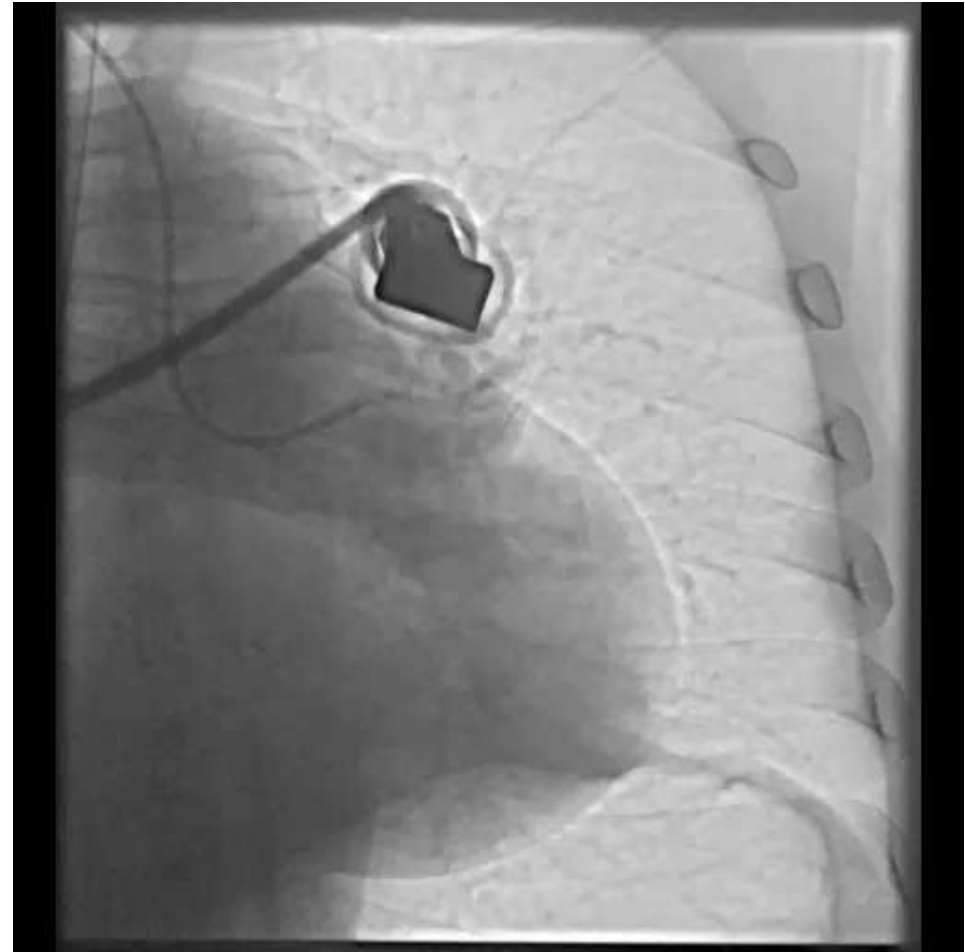
- **Yataqbaşı Exokq**

- \* perikardial tamponad

- \* RV sərbəst divarından perikard boşluğuna rəngli dopplerdə axın

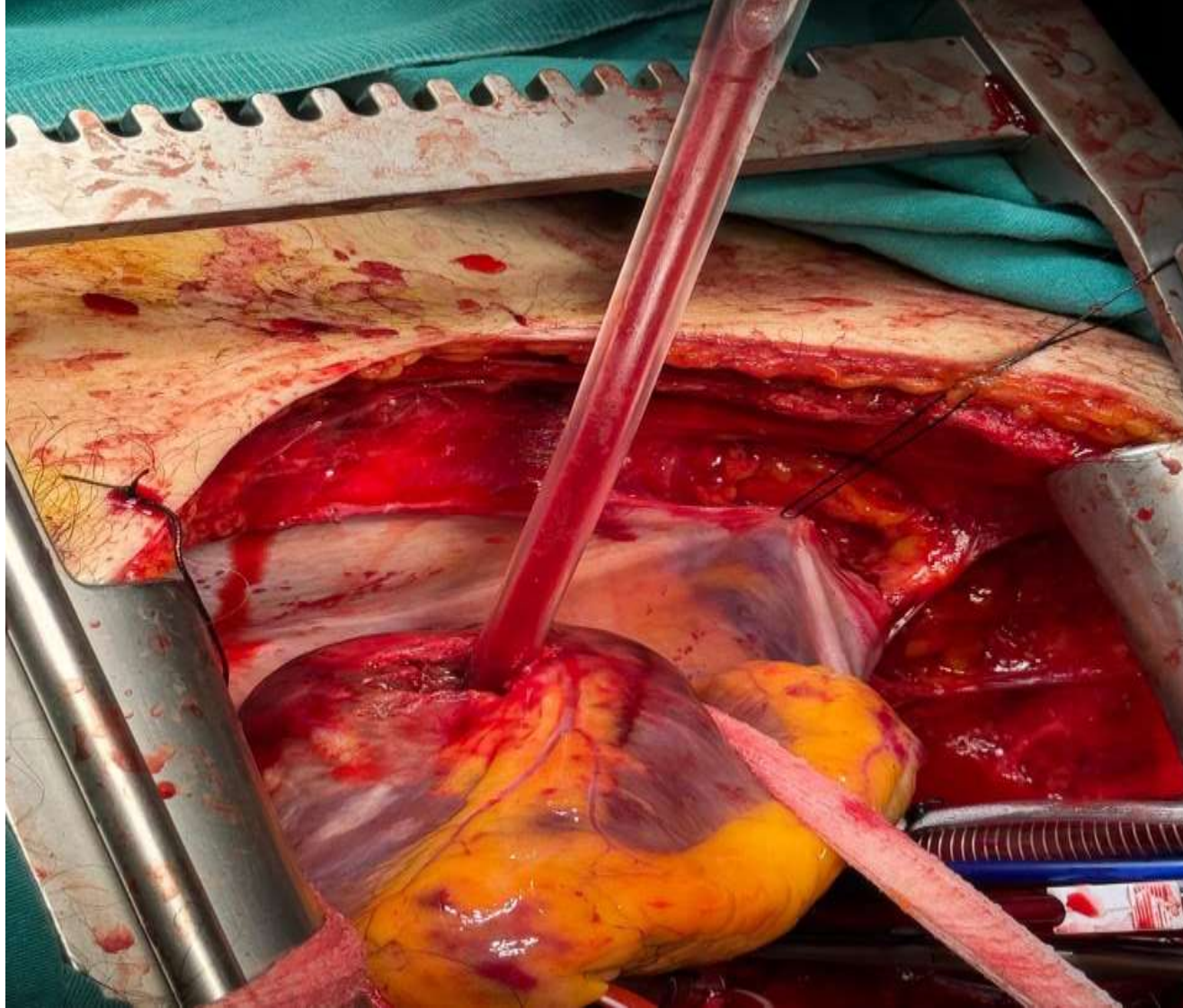- Perikardiosentez**

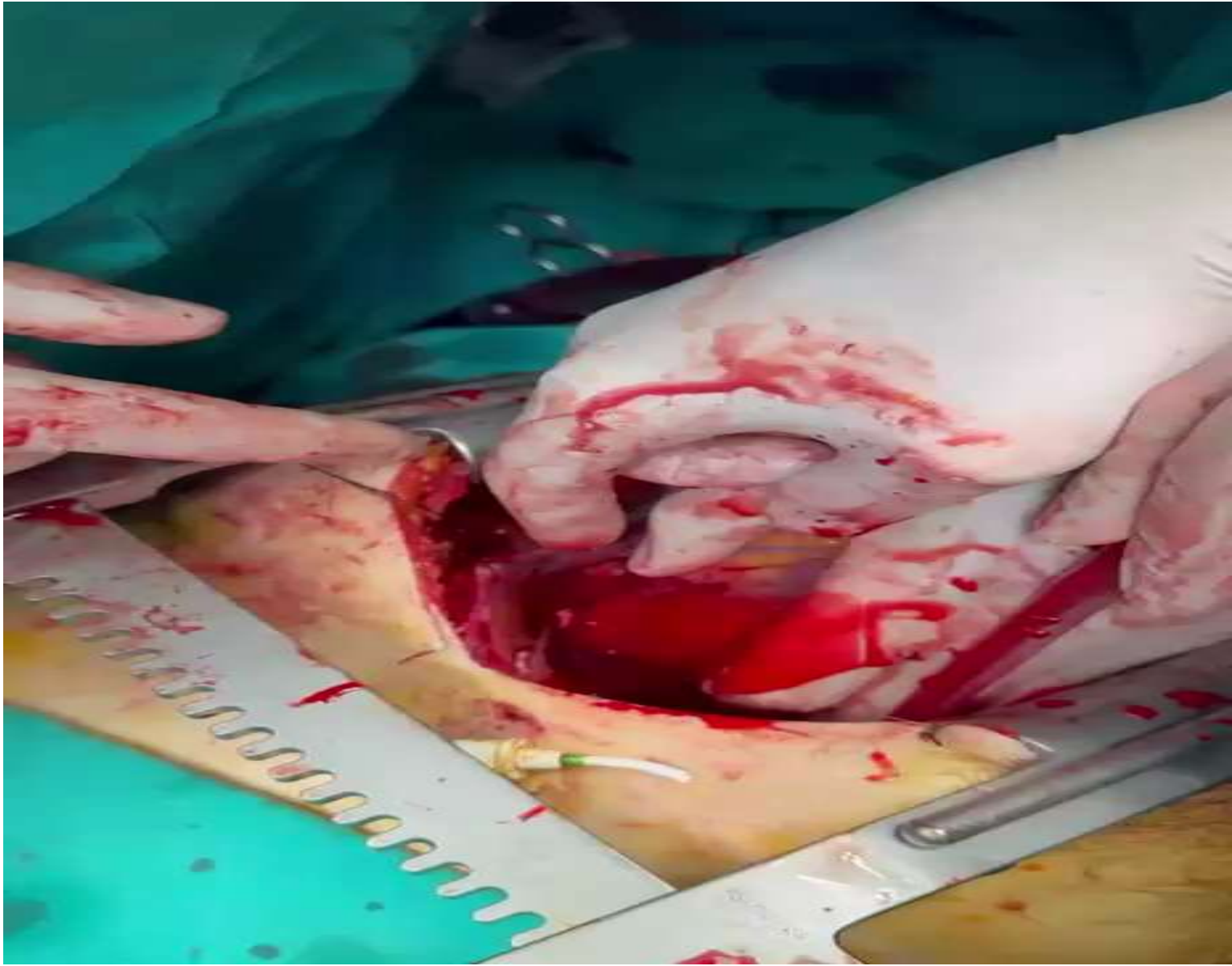
- 300 ml hemorragik perikardial maye boşaldıldı.



# Cərrahi müalicə

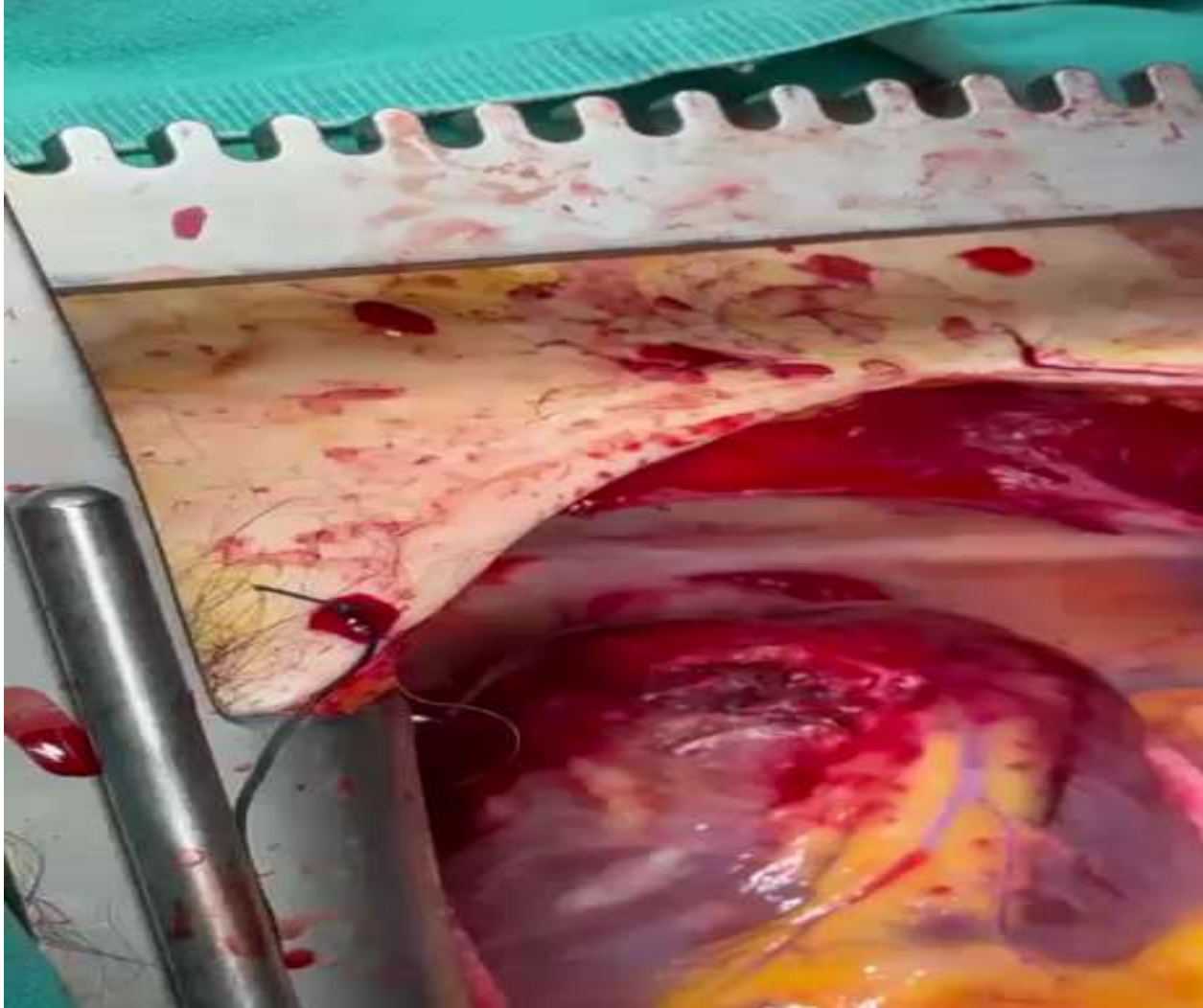Sternotomiya sonrası 8 mm ölçüsündə defekt izləndi.





## Cərrahi müalicə

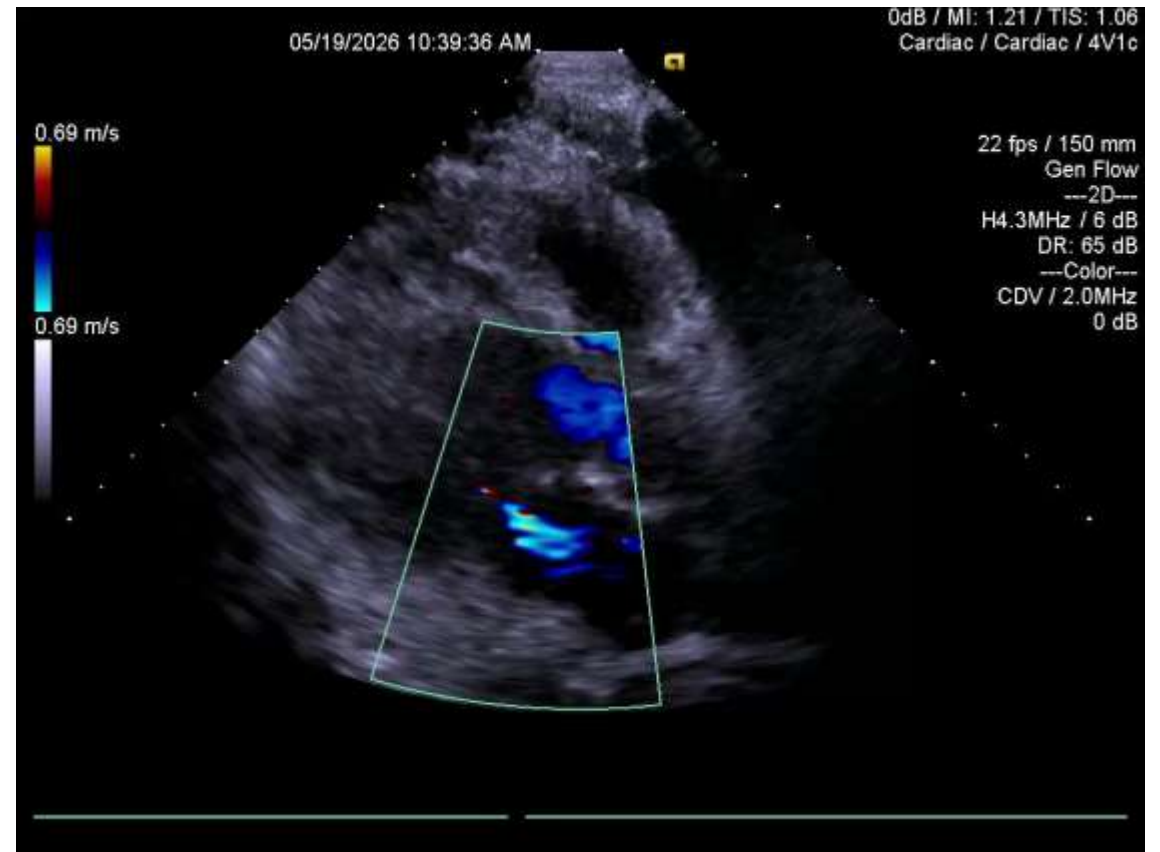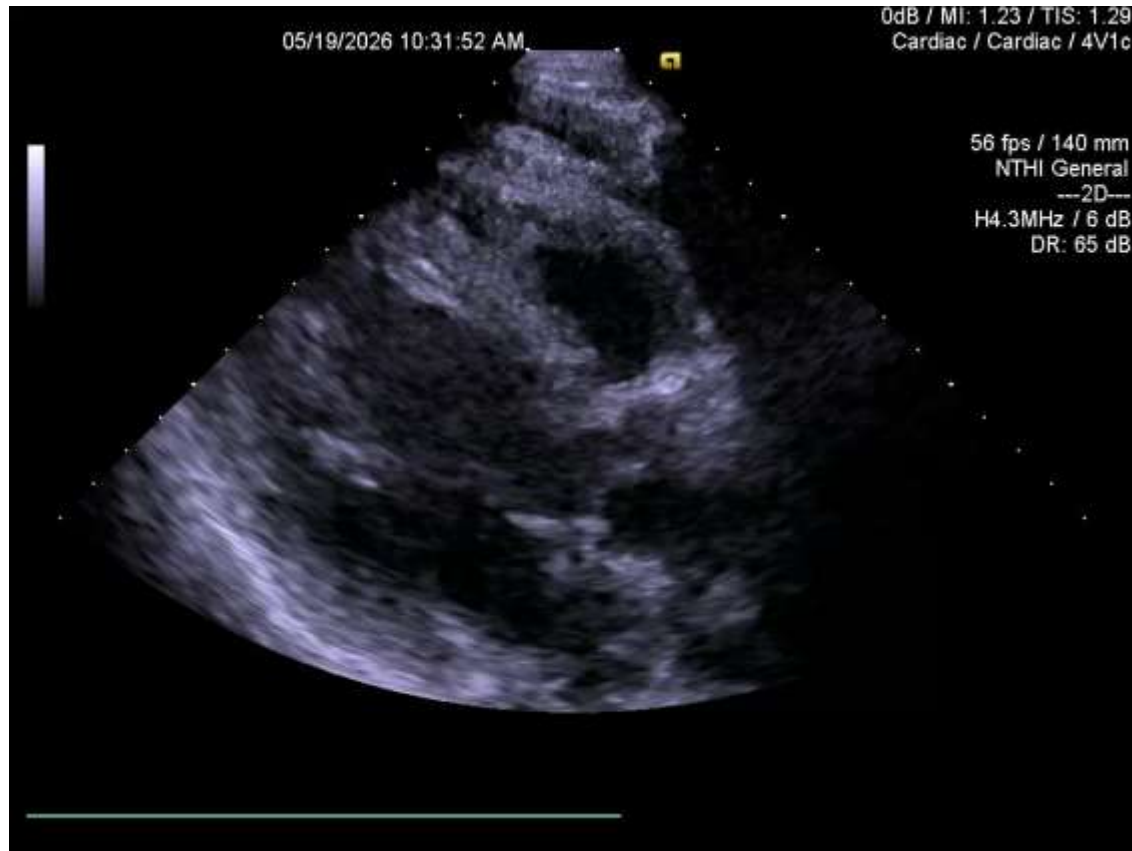Bioloji perikard üzərinə dacron qreftlə double patch texnikası ilə yırtılmış bölgə təmir edildi.



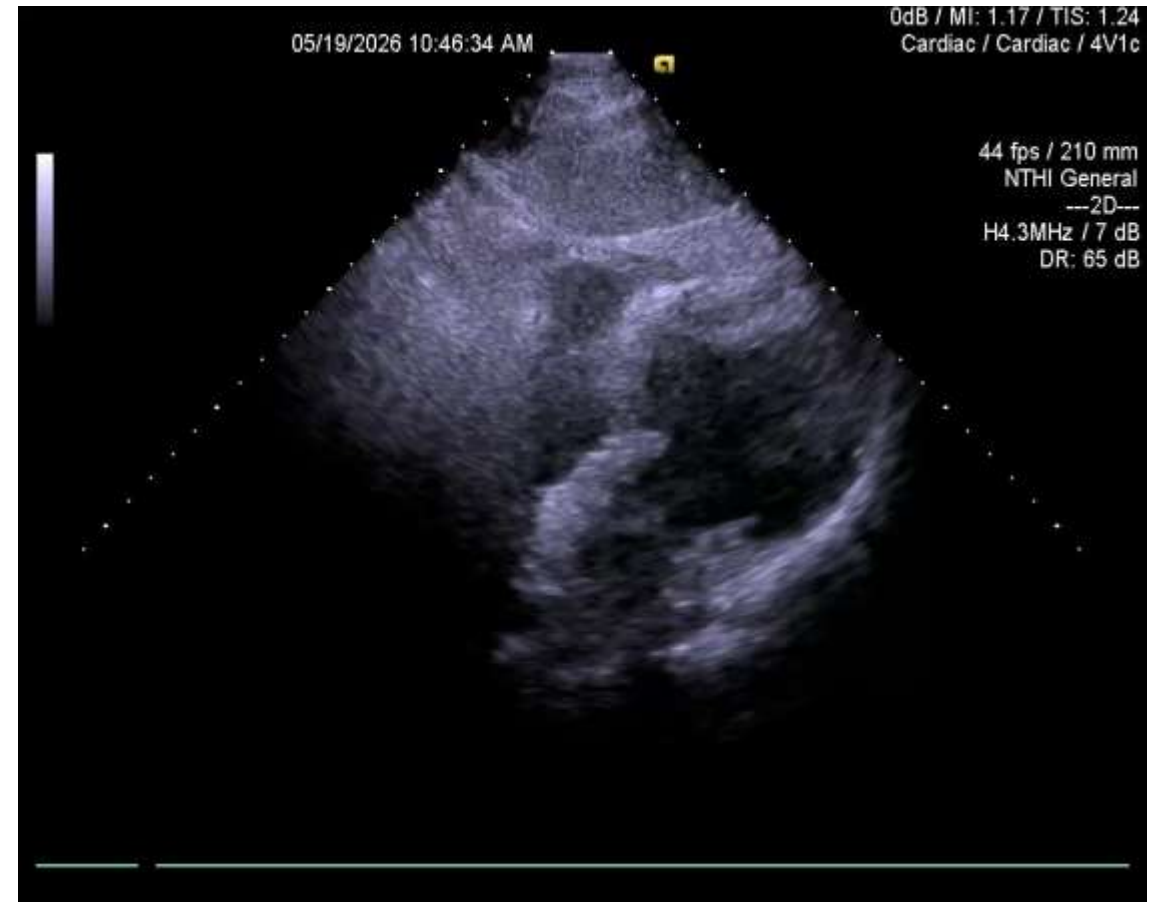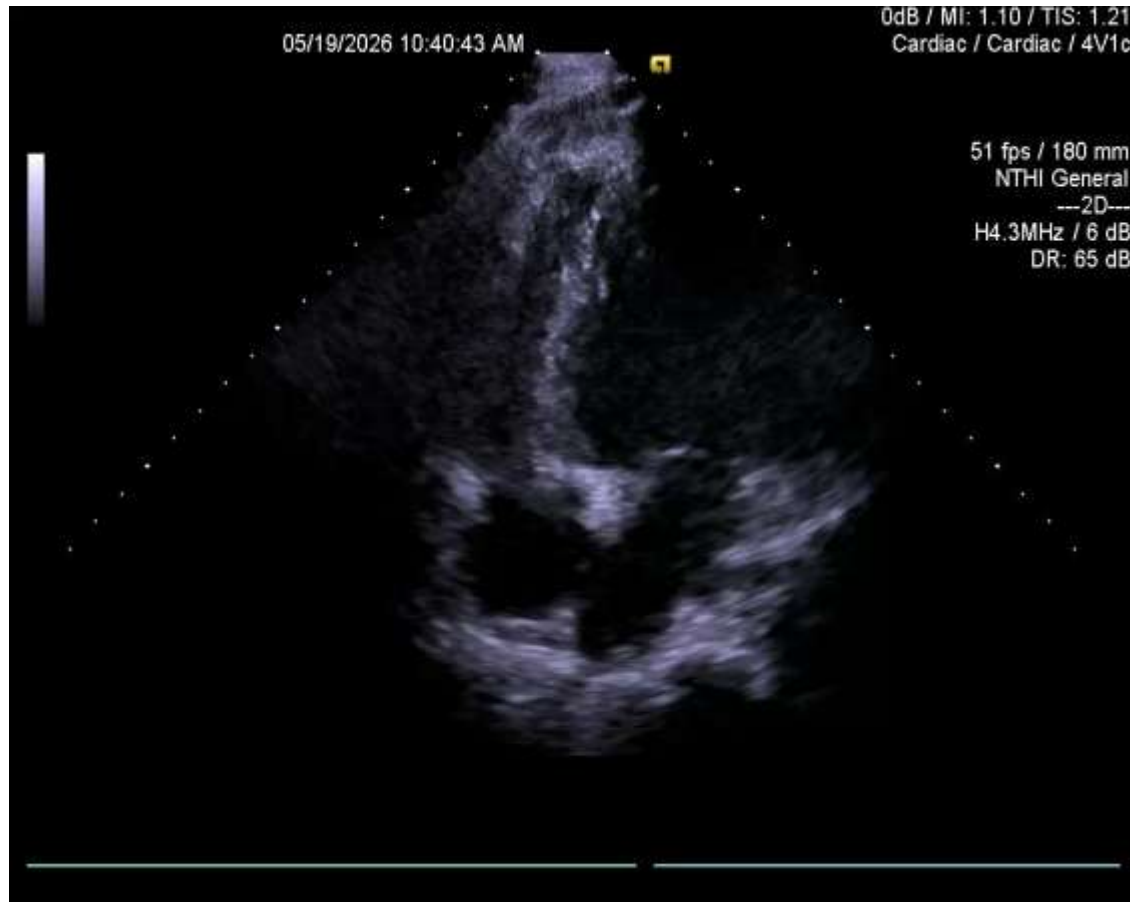# Müalicə dövrü

- 4 günlük reanimasion yatış
- 1 həftəlik stasionar təqib sonrası hemodinamik stabil şəkildə xəstə evə yazıldı.
- Medikamentoz müalicə
  - Aspirin 100 mq
  - Atorvastatin 20 mq
  - Bisoprolol 1.25 mq
  - Sprinolakton 25 mq

# Postoperativ Exokq



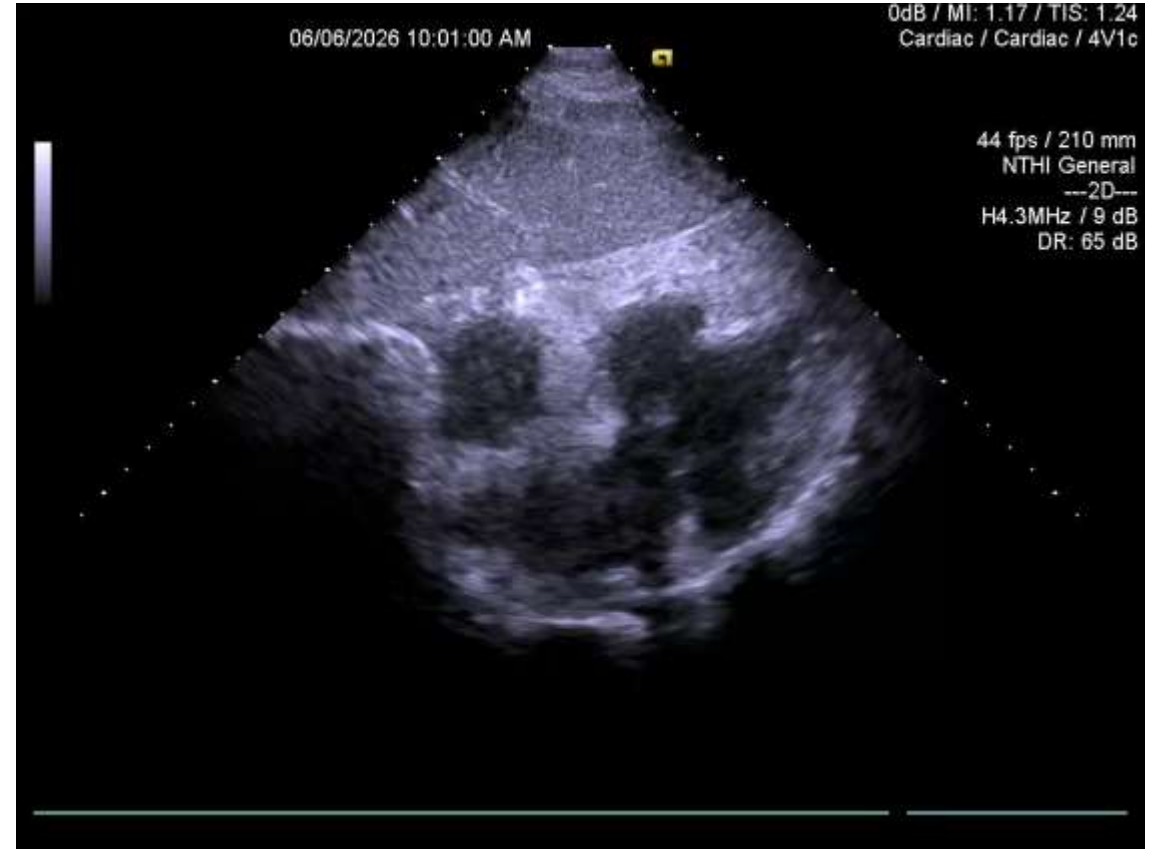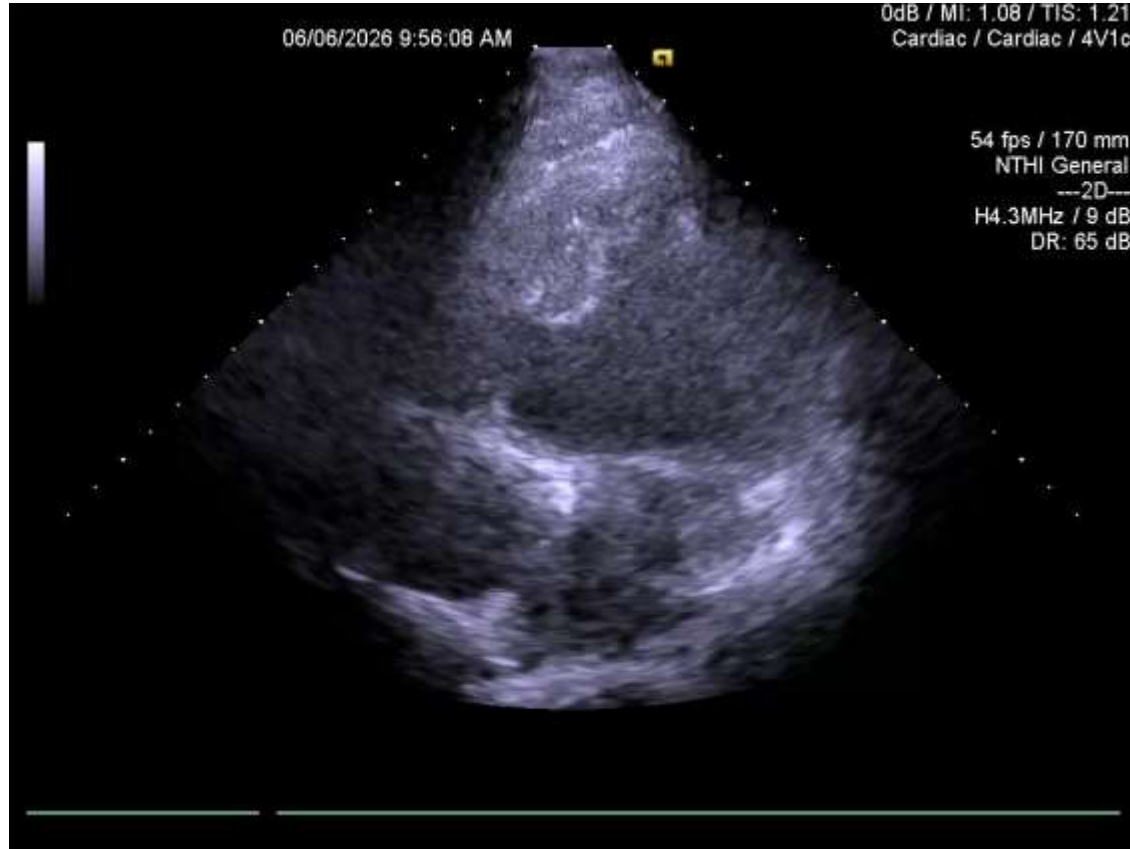# Postoperativ Exokq



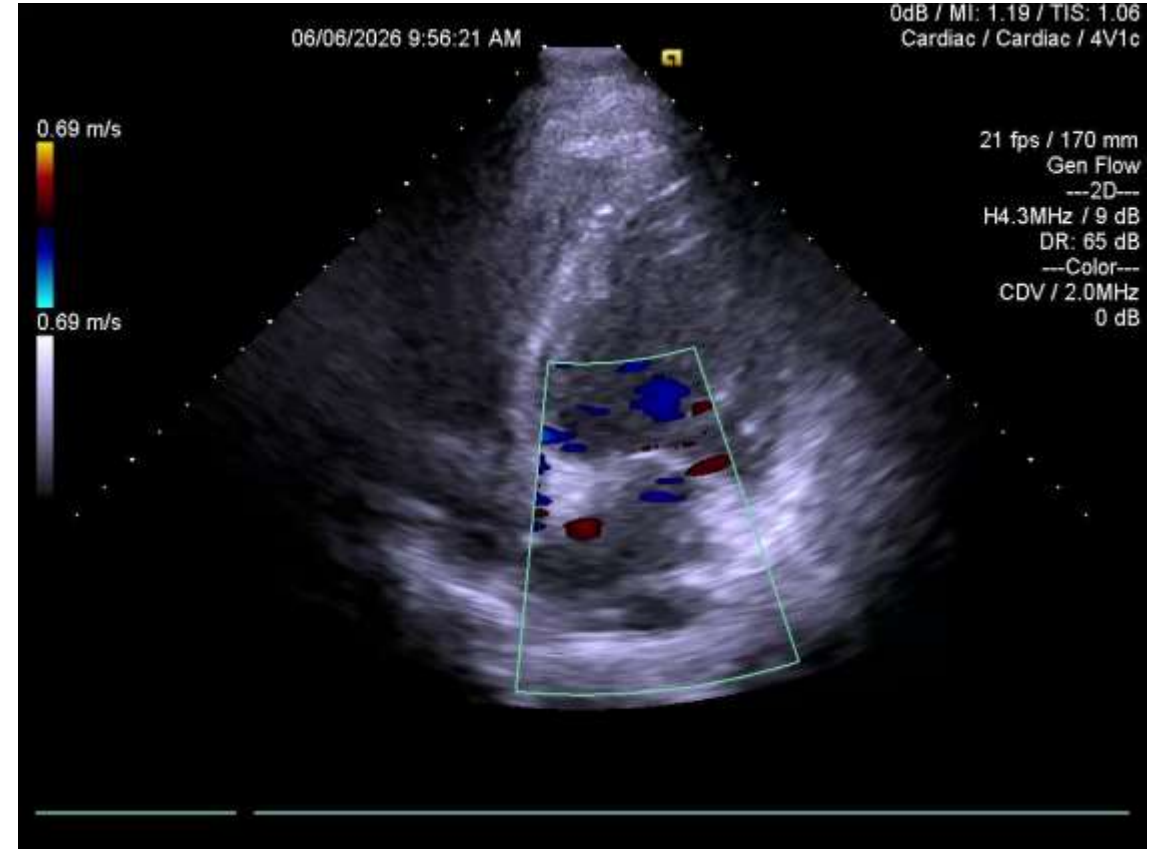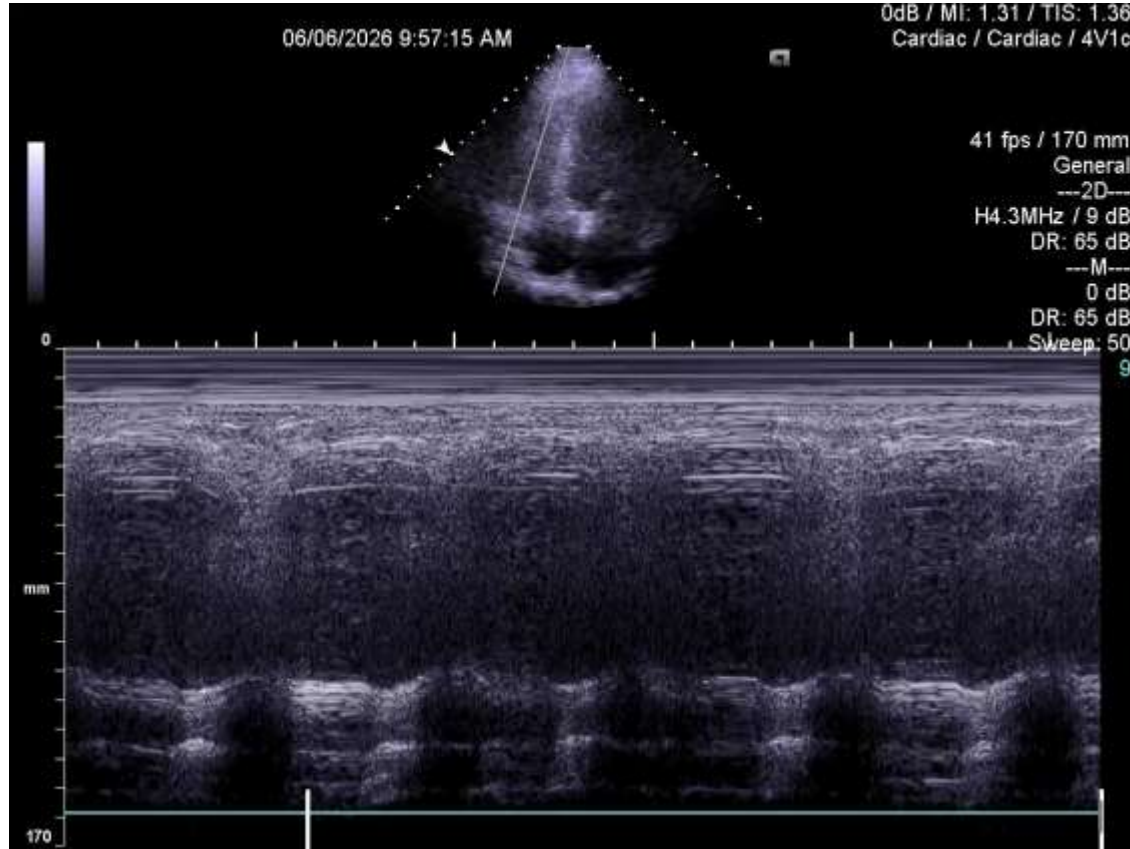
## Postoperativ Exokq

- Biventrikulyar disfunksiya
- LVEF 38%.
- TAPSE 14 mm , S`7 sm/s, FAC 22%
- Orta MÇ
- Yüngül TÇ
- LV segmentar divar hərəkət qüsuru- inferior, inferiorseptum akinetik, anevrizmatik

## 2 həftə sonra kontrol müayinə



## 2həftə sonra kontrol müayinə



# Müzakirə

- LV sərbəst divar rüptürü mexaniki ağırlaşmalar arasında 2-4% hallarda rast gəlinir, RV rüptürü isə çox nadirdir .
- 1973 cü ildə ilk dəfə Cobbs və d.3 kardiak rüptür klinik halını qeyd etmiş və onlardan yalnız biri sağ mədəciyi tutulumlu olmuşdur.
- İlk 2 həftə ərzində xüsusilə də 3-5 gün müddətində yaranır.
- Risk faktorları- yaş,qadın cinsi, hipertenziya, tək damar, ilk Mİ
- Hemodinamik ağırlaşmanın əsas səbəbi perikardial tamponad yaranmasıdır.
- Cərrahi təmirin icrası bu qrup xəstələrdə çətinidir.
- Nekrotik toxumada tikiş tutmaması xəstənin çətin idarəsinin əsas səbəbidir.

## Evə mesaj

- RV rüptürü çox nadir rast gəlinən və həyati təhlükəli mexaniki ağırlaşmadır.
- İnvaziv müdaxilə olunan xəstələrdə qəfləti hemodinamik qeyri stabillik (EMD) yarandıqda ağla mütləq mexaniki ağırlaşmalar gəlməlidir.
- Çünki zamanında diaqnoz qoyulması həyat qurtarıcı ola bilər.
- Bizim xəstədə erkən diaqnoz və müdaxilə edilməsi həyatda qalma şansını artırmışdır.

**TƏŞƏKKÜRLƏR!**

---

